Ueber Wirbelcaries.

Inaugural-Dissertation

zur

Erlangung der Doctorwürde

der

hohen medicinischen Fakultät

an der

k. Ludwig-Maximilians-Universität zu München

unter dem Präsidium des

Herrn Professor Dr. Bollinger

vorgelegt von

Martin van Rey,
approb. Arzt aus Aachen.

München, 1886.

Kgl. Hof- & Universitäts-Buchdruckerei von Dr. C. Wolf & Sohn.

Ueber Wirbelcaries.

Inaugural-Dissertation

zur

Erlangung der Doctorwürde

der

hohen medicinischen Fakultät

an der

k. Ludwig-Maximilians-Universität zu München

unter dem Präsidium des

Herrn Professor Dr. Bollinger

vorgelegt von

Martin van Rey,
approb. Arzt aus Aachen.

München, 1886.

Kgl. Hof- & Universitäts-Buchdruckerei von Dr. C. Wolf & Sohn.

Ueber Virbelcaries.

Inaugural-Dissertation

zur

Erlangung der Doctorwürde

der

hohen medicinischen Facultät

der

k. Ludwig-Maximilians-Universität zu München

vorgelegt

von

Martin van Rey.

München, 1886.

In der Pathologie der Wirbelsäule nimmt neben der Rhachitis die Tuberkulose der Wirbel die erste Stelle ein. Symptome und Folgen dieser Erkrankung sind zweierlei Art, die eine Reihe gehört direkt den erkrankten Wirbeln an und besteht in Schmerzhaftigkeit der afficierten Wirbelgelenke und Knochen, gehinderter Beweglichkeit und Deformität, die andere Reihe ist abhängig von der Beteiligung des Rückenmarkes, welches durch Verengerung des Kanals und Compression oder Verengerung der Intervertebrallöcher affiziert wird. Der so entstehende Symptomencomplex setzt sich zusammen aus Neuritis resp. Neuralgie von den in der Gegend der erkrankten Wirbel austretenden Nerven her, Compressionsparalyse, oft verbunden mit gesteigerter Reflexerregbarkeit, Contracturen, später und in unvollkommener Weise eintretenden Sensibilitätsstörungen. Letztere Störungen äussern sich durch Schmerzen, Anästhesie, Hyperästhesie, Hyperalgesie. Wegen dieses wechselvollen und vielgestaltigen Bildes ist die Betrachtung der im Anschluss an Wirbeltuberkulose auftretenden Compressionsmyelitis sehr interessant. Ein solcher Fall, der längere Zeit im Münchener Krankenhause behandelt wurde und am 14. Januar 1886 im Patholog. Institute zur Section gelangte, wurde mir von meinem verehrten Lehrer Herrn Prof. Dr. Bollinger zur Beschreibung überlassen und dabei zur gleichzeitigen Erhebung einiger statistischen Daten, die Wirbelkaries betreffend, die Sectionsjournale des Pathologischen

Instituts in zuvorkommendster Weise zur Verfügung gestellt. Die Krankengeschichte verdanke ich der Güte des Herrn Geheimrat Professor Dr. von Ziemssen.

Krankengeschichte:

Anamnese: Patientin, Anna Hofmann, ehemalige Köchin und Gypsformatorsfrau, welche früher stets gesund war und über den bereits frühzeitig erfolgten Tod ihrer Eltern nichts anzugeben weiss, leidet seit Frühjahr 1883 an Rücken- und Kreuzschmerzen, welche an Intensität zugenommen haben. Die Schmerzen, welche früher anfallsweise aufgetreten sein sollen, bestanden seit wenigstens vier Monaten ohne Unterbrechung und strahlten bisweilen in die Unterextremitäten aus und sollen im Liegen und Sitzen Steigerung erfahren. Ferner stellte sich im vorigen Herbste Schwäche in den Unterextremitäten ein, welche allmählich einen hohen Grad annahm, so dass Patientin gegenwärtig nur mühsam kurze Strecken gehen kann. Zu diesen Störungen traten vor 6 Wochen pelziges Gefühl in Sohlen und Zehen sowie beständiges Kältegefühl. Die oberen Extremitäten blieben verschont. Der Stuhl war stets obstipiert, während von Seite der Blase keine Störungen vorliegen. Der Appetit ist seit längerer Zeit vermindert und der Schlaf gestört. Sehstörungen hat Patientin nicht gehabt. Von zwei partus war der eine ein Abort, der andere die rechtzeitige Geburt eines toten Kindes. Die Menses sollen noch regelmässig eintreten. Mit dem Beginne des Leidens stellte sich eine Krümmung der Wirbelsäule ein, welche allmählich zunahm.

Status praesens: Am 11. V. 1884. Die Patientin, von kleinem, muskelkräftig gebautem Körper und gutem Ernährungszustand, setzt die Füsse sehr langsam und vorsichtig, zeigt aber keine Spur von Ataxie, steht auch mit

verbundenen Augen vollkommen sicher und hält auch bei geschlossenen Augen die gerade Richtungslinie gut ein; das Stehen auf einem Fusse ist noch gut möglich. Die Respiration ist ruhig und zeigt eine Frequenz von 20, der Puls ist von mittlerem Fühlungsgrade und Frequenz (74). Auf der vorderen Brustwand findet sich eine zweihandtellergrosse fleckige confluirende Röte, welche auf Fingerdruck verschwindet. Körpergewicht 45,4 Kilogr. Eine im untern Brustteil der Wirbelsäule bestehende kyphotische Krümmung zeigt am 10. und 11. Brustwirbel die stärkste Prominenz. Eine auf Druck empfindliche Stelle findet sich nur am Körper und proc. transvers. des 12. Brust- und 1. Lendenwirbels. Die Lungen zeigen überall vollen Schall und vesikuläres Atmen. Der Spitzenstoss ist an normaler Stelle, die Dämpfung nicht verbreitert, die Töne rein. Die Unterleibsorgane zeigen keine pathologische Veränderung, links findet sich eine hernia inguinalis. Auf beiden Seiten ist genu valgum vorhanden, links nur pes valgo-equinus, rechts in geringerem Grade. Die Muskulatur ist ziemlich welk, ohne Tonus. Die Bewegungen der untern Extremitäten sind wohl alle ausführbar, aber ziemlich kraftlos und nur mit Mühe kann der emporgehobene Fuss circa 1 1/2 Fuss über die Bettunterlage gebracht werden. Die Motilität der obern Extremität ist nicht gestört.

Sensibilität: Leise Berührungen werden deutlich gefühlt, prompt signalisiert und gut localisiert, spitz und stumpf gut unterschieden. Der Patellarreflex ist ziemlich kräftig, ebenso der Abdominalreflex, während der Plantarreflex fehlt und ein Fussklonus nicht erzeugt werden kann.

Es wurde die Diagnose gestellt: Kyphose der Brust- und Lendenwirbelsäule infolge von Spondylitis, ferner Compressionsmyelitis. Die eingeschlagene Therapie bestand in Galvanisation des Rückenmarks jeden andern Tag, Darreichung von Arg. nitric. und Morphium (0,01 des Abends.)

Die Pulsfrequenz schwankte in den folgenden Tagen zwi-

schen 68 und 84, erreichte einmal die Höhe von 96; die Respirationsfrequenz betrug 16—24, die Temperatur 36,0—37,4° C. Nie fand sich Eiweiss im Harn. Zur Regelung des Stuhls wurden Latwerge und Ol. Ricini gegeben.

Status am 25. V. Eine Untersuchung der Tastkreise ergab:

Zeigefinger links und rechts	30 mm
Grosse Zehe links noch nicht	30 mm
„ „ rechts	15 mm
Fusssohlen links	30 mm
„ rechts	30 mm

Der Patellarreflex ist etwas gesteigert, Plantarreflex bedeutend herabgesetzt, Tastschärfe und Schmerzempfindung vermindert. Die ringförmig nach vorn ausstrahlenden Schmerzen finden sich hauptsächlich in der Lumbalregion, ohne dass die Sensibilität daselbst herabgesezt ist. Die Contraction der Bauchmuskeln geschieht willkürlich.

28. V. Trotz fortgesetzter Galvanisation ist noch keine merkliche Besserung eingetreten, wohl haben die vom Kreuz in die Unterextremitäten ausstrahlenden Schmerzen etwas abgenommen. Die Gehfähigkeit hat sich noch nicht gebessert, und tritt noch immer rasch Müdigkeit ein.

10. VII. Die Pupillen sind ziemlich eng und reagieren wenig. Die Extensoren der unteren und oberen Extremitäten sind ganz steif.

12. VII. Die stechenden Schmerzen am Kreuz und den Unterextremitäten haben sich seit mehreren Wochen vollständig verloren. In Motilität und Sensibilität sind sonst keine Veränderungen eingetreten. Das Gehen ist noch ohne Unterstützung möglich, aber unsicher und schwerfällig. Auf Wunsch wird Patientin, etwas gebessert, entlassen.

Am 15. Septemter 1884 trat Patientin wieder in das Krankenhaus ein. Die Klagen sind dieselben wie früher. Die Periode, welche einige Male ausgeblieben, sonst aber regel-

mässig war, ist jetzt seit drei Monaten nicht mehr eingetreten. Patientin vermag sich zwar ohne Unterstützung auf den Füssen zu erhalten, gerät jedoch ins Schwanken, sie vermag vorsichtig und langsam einen Fuss vor den andern zu setzen, schleift aber dabei den linken Fuss nach. Die genauere Untersuchung ergibt:

Obere Extremität: Die Motilität und Sensibilität ist ziemlich normal. Mit dem Aesthesiometer an allen Fingerspitzen noch nicht 20 mm, auch der Händedruck und Bewegungen mit der Extremität sind ziemlich schwach, doch können kleinere Handarbeiten verrichtet werden.

Untere Extremität: Die Muskulatur ist welk, jedoch nicht atrophisch. Die Bewegungen der Zehen und des Fussgelenkes werden langsam und unbeholfen ausgeführt. Bei der passiven Bewegung der unteren Extremitäten und des Abdomen stösst man auf einen Widerstand (beginnende Contractur). Die active Bewegung im Hüft- und Kniegelenk ist langsam und kraftlos; rechts etwas besser wie links. Ein Emporheben von der Bettunterlage ist unmöglich.

Sensibilität: Eine leise Berührung wird an der rechten Fusssohle deutlich gefühlt, gut localisiert, gut signalisiert; links dagegen nicht.

Aesthesiometer:	Grosse Zehe rechts	15
	Grosse Zehe links noch nicht	50
	Fusssohle rechts	25
	„ links	30
	Fussrücken links noch nicht	100
	„ rechts	28
	Schienbeingegend rechts noch nicht	300
	„ links „ „	100
	Oberschenkel V. R. noch nicht	100
	ebenso links	
	Abdomen rechts und links	45

Körpergewicht 48 klgr 200 gr.

Die frühere Diagnose auf Kyphose infolge von Spondylitis und Compression des Rückenmarkes wird festgehalten.

Die frühere Therapie: Galvanisation jeden andern Tag und Darreichung von Arglut. nitric. wird wieder aufgenommen.

25. XI. Seit einigen Tagen sind Leibschmerzen und diarrhoische Stühle vorhanden. Verordnung: Mixt. acid. c. opio. Der Harn ist wie vorher stets eiweissfrei.

1885. Status am 7. I. Patientin klagt über Schmerzen im Kreuz und in den Beinen, wesshalb ihr eine Morphiuminjection gemacht wird. Ausserdem erhält Patientin warme Bäder von 27°, die aber bald wieder ausgesetzt werden. Die Temperatur bewegt sich in der folgenden Zeit zwischen 36,9 und 38,3. Die Respiration zeigt eine Frequenz von 20—28. Der Stuhl ist an einigen Tagen nicht vorhanden. Am 9. IV. beträgt das Körpergewicht 43 klgr 56 gr.

26. IV. Patientin bemerkt seit Beginn der elektrischen Kur, dass die Schmerzen seltener und weniger intensiv auftreten, und kann, was früher in Folge der Schmerzen unmöglich war, jetzt immer gut schlafen. Auch die Gehfähigkeit hat sich gebessert. Während Patientin vor der Kur das Bett nicht verlassen konnte, ist sie jetzt täglich lange ausser Bett und geht in den Garten. Da sie sich immer nach dem Electrisieren sehr angegriffen fühlt, so wird sie von heute ab jeden anderen Tag nur mit schwächerem Strom galvanisiert. Die Temperatur stieg einige Mal über 38° und schwankt zwischen 36,7° und 38,4°. Jeden andern Tag erhält Patientin jetzt ein Bad. Der Stuhl ist wechselnd, 0, 1, 2, 3.

14. VIII. Patientin klagt über Funktionsbeschwerden des rechten Fusses. Das subjective Befinden wechselt an den folgenden Tagen, indem Patientin bald Klagen über arge Schmerzen, die namentlich in der Nacht stärker werden, äussert, bald sich besser fühlt. Die Temperatur ist schwankend, bald afebril, bald etwas erhöht bis zu 38,6°.

3. X. Patientin klagt über stärkere Schmerzen in der rechten Hüfte, dem rechten Oberschenkel und in der Seite. In der Folgezeit wechselt das subjective Befinden sehr, die Temperatur schwankt zwischen 36,8 und 38,5.

1886. 3. I. Am rechten Oberschenkel zeigt sich eine deutlich fluctuirende, schmerzhafte, nicht entzündliche Geschwulst von etwa Hühnereigrösse; die Bewegung des Beines ist sehr schmerzhaft. Die Geschwulst ist ein Psoasabscess, ausgehend von der Spondylitis purulenta.

Am 4. I. wurde eine Probeincision gemacht, welche gelbgrünlichen, geruchlosen Eiter ergab.

Am 5. erfolgte die Incision und Drainagierung des Abscesses.

11. I. Eine Eitersenkung längs der Gefässscheide am Oberschenkel und um dieselbe, so dass man mit der Sonde bis an die Wirbelsäule in der Gegend des XI. sich rauh anfühlenden Brustwirbels gelangen konnte, veranlasste eine Incision auf dem Sondenknopf rechts neben dem XI. Brustwirbel und Drainagierung des Abscesses längs der Gefässscheide. Etwa im zweiten Drittel des Oberschenkels und in der Glütäalgegend wurde je eine Contra-Incision gemacht.

Am 13. I. erfolgte Mittags 1 Uhr 30 der Tod. Die Temperatur schwankte in den letzten Tagen zwischen 37,0° und 40,2° und betrug meistens 37,2—38,5°.

Sectionsbericht.*)

Die Section fand statt am 14. I. 1886 20 Stunden nach dem Tode und ergab folgenden Befund: Körpergewicht 37 1/2 Kilogr. An der schlanken, magern Leiche ist die Totenstarre noch vorhanden; auf der blassen Haut finden sich zahlreiche livores. Das Abdomen ist eingezogen; in der Inguinalgegend rechts ist die Haut schiefrig verfärbt. Zwei

*) Vergl. Sections-Journal des Pathologischen Instituts Nr. 19 1886.

Finger breit oberhalb des lig. Poup. findet sich eine ca. 3 cm lange geschwürige Oeffnung, deren Ränder mit Eiter belegt sind, eine ähnliche 2 cm lange Oeffnung ist in der Mitte des Oberschenkels. Um diese Oeffnungen herum sind die Weichteile verfärbt. Kleine Inguinalhernie mit Vorfall des Netzes links. Das Fettpolster ist mässig entwickelt, die Muskulatur atrophisch. Das Zwerchfell steht links im fünften Intercostalraum, rechts am untern Rande der vierten Rippe. Die Leber überragt den Rippenbogen 3 Querfinger breit, der Magen liegt Handtellergross vor. Das colon. transv. ist nach abwärts gedrängt durch einen Tumor, der zwischen rechtem Leberlappen und colon sich vorwölbt. Im kleinen Becken findet sich kein Inhalt, leichte Adhäsionen zwischen den Ileumschlingen. Der Herzbeutel liegt in der Grösse eines Handtellers vor und enthält 40 ccm Flüssigkeit. Die linke Lunge ist contrahiert und an der Spitze adhärent. Die Pleura ist leer, während die rechte Pleurahöhle einen Löffel seröser Flüssigkeit enthält. Die linke Lunge ist leicht, die Pleura gehörig; in dem blassen und pigmentarmen Oberlappen finden sich an der Spitze kleine schieferige Knötchen. Das Gewebe ist lufthaltig und blutleer. Der Unterlappen hat etwas stärkeren Blutgehalt. Die Bronchen sind ohne Inhalt, die Schleimhaut blass. Die rechte Lunge ist voluminöser, emphysematös und hat an der Spitze eine narbige Einziehung und subpleurale Induration. Der Ober- und Mittellappen sind blutleer und lufthaltig. Die Pleura des Unterlappens zeigt einen fibrinös-eitrigen Beschlag, ist getrübt und mit Ecchymosen versehen. Das Gewebe ist lufthaltig und blutreich. Bronchien und Art. pulm. zeigen nichts Besonderes.

Das Herz ist etwas verbreitert, und das Epicard mit Sehnenflecken versehen. Die Klappen sind schlussfähig. Im rechten, etwas dilatierten Herzen findet sich mässiger Cruor, die Klappen sind gelblich. Der Muskel ist ziemlich dick, stellenweise durch epicardiales Fett verdrängt, schlaff und

brüchig. Der linke Ventrikel ist ziemlich eng, die Klappen leicht verdickt, die Muskulatur blass und brüchig, die Intima dick.

Im Dick- und Dünndarm finden sich mässige Mengen breiigen und geballten graulichen Kotes. Die Payer'schen Drüsen sind ziemlich stark pigmentiert. Die normal grosse und blutarme Leber zeigt leichten ikterischen Ton und undeutliche Zeichnung. Die Schnittfläche ist glänzend, die Galle ist in mässiger Menge vorhanden.

Auf der Vorderfläche des Psoas rechterseits, dicht der Bauchdecke anliegend, findet sich ein 27 cm langer, spindelartiger Hohlraum mit eiterigem, graurötlichem Inhalt. Die Innenwand des alten Abscesses ist mit saftigen Granulationen bedeckt. Am oberen Ende desselben finden sich kariöse Knochenstücke, entsprechend dem I. Lendenwirbel, dessen Körper zerstört ist, oberflächlich bedeckt mit bindegewebigen Schwarten, die Cysten mit schmierigem Eiter enthalten; ebenso verhält sich der letzte Brustwirbel. Die Wirbelsäule ist hier beweglich.

Die Milz ist mässig gross, das Gewebe dunkel, livid graulich verfärbt, derb. Der oben erwähnte Tumor befindet sich in der Nähe der Niere, welche quergestellt ist, so dass der Hilus nach oben steht, die Reposition ist leicht. Die Kapsel der rechten Niere ist schwer abziehbar, die Oberfläche granuliert, das Gewebe blutleer, die Rinde verschmälert, von brüchiger Consistenz. Die linke Niere verhält sich ähnlich, zeigt fleckige Zeichnung, die Pyramiden sind deutlich abgegrenzt, und das Becken dilatiert. Das Parovarium zeigt eine Cyste, der Uterus ist retroflectiert.

Das Schädeldach ist dick und schwer, die Diploe verwaschen, Gefässfurchen mässig. Die Dura mater ist ziemlich gespannt, leicht verdickt, blutarm und zeigt leichte Adhäsionen mit den weichen Häuten. In den Subarachnoidealräumen findet sich vermehrte Flüssigkeit. Das Gehirn ist

klein, die Windungen sind verschmälert, die Seitenventrikel ziemlich weit, die Schnittfläche glänzend; die Gehirnsubstanz schneidet sich weich. Die Adergeflechte sind blutarm. Das Kleinhirn ist stark durchweicht.

Die Dura mater spinalis zeigt auf der Rückseite leichte Injection, besonders in der Höhe des Brustmarkes; die weichen Häute sind leicht injiciert.

Epikrise.

Die hier vorliegende Spondylitis purulenta des XII. Brust- und I. Lendenwirbels ist nach den Ergebnissen der neueren Forschungen als eine tuberculöse aufzufassen. Da sich weder in den Lungen noch in andern Organen ausserdem eine tuberkulöse Erkrankung findet, so ist der Process als ein primärer anzusehen, nicht als durch Metastase entstanden. Der Tod ist erfolgt durch Erschöpfung, infolge des lang andauernden Leidens, wie dies die Anämie uud Abmagerung beweist; eine chronische Erkrankung der grossen Unterleibsdrüsen ist nicht vorhanden.

Nach den Erscheinungen, die sich während des Lebens zeigten, sollte man erwartet haben, dass sich grössere Veränderungen im Rückenmarke finden würden, als sich bei der Section herausstellten; aber ausser der leichten Injection der harten und weichen Häute zeigte sich kein abnormer Befund an der medulla spinalis; und insofern ist dieser Fall sehr interessant, als sich während des Lebens deutliche Erscheinungen von Kompression zeigten, während sich bei der Section keine verengte Stelle am Rückenmarke findet; wie in manchen Fällen, so war auch hier das Rückenmark gegen Deformitäten des Kanals sehr widerstandsfähig, reagierte aber in hohem Maasse auf Ernährungsstörungen. Bei länger andauerndem

Leiden wäre höchst wahrscheinlich die Substanz des Rückenmarks mit in den Bereich der Erkrankung gezogen worden.

Die Beteiligung des Spinalsystems an der Wirbeltuberkulose ist eine mannichfache und betrifft sowohl die Spinalnerven wie die Häute und das Rückenmark selbst.

Als Leitfaden bei der folgenden Ausführung diente mir Leyden: (Klinik der Rückenmarksleiden Band I p. 214 ff.) Die Spinalnerven zeigen das Bild einer Neuritis und Perineuritis. Bei länger bestehendem Processe stellt sich an beiden Wurzeln fettigkörniger Zerfall und Atrophie ein, welche Veränderungen so weit gehen können, dass die nervöse Substanz völlig verschwindet und die einzelnen Stränge nur aus den bindegewebigen Scheiden gebildet werden.

Als Folgenerscheinungen dieser Beteiligung treten Lähmungen der Extremitäten auf, je nachdem der Sitz der Erkrankung dem Austritte der Nerven entspricht, viel häufiger jedoch als die motorische ist die sensible Sphäre beeinflusst. Diese Degeneration und Atrophie tritt sowohl ohne Erkrankung des Rückenmarkes als auch, und zwar gewöhnlicher, bei gleichzeitig vorhandener Rückenmarkserweichung ein.

Die Rückenmarkshäute sind an der Stelle der erkrankten Wirbel nur in wenigen Fällen vollständig intact, sie sind bald stark gerötet, bald ungewöhnlich blass, oft verdickt und getrübt, fast immer mit einer Schicht käsigen Eiters bedeckt, indem sie das Bild einer Peripachymeningitis, Pachymeningitis und Leptomeningitis darbieten; und gerade ihre Beteiligung spielt bei der sich an die Wirbeltuberkulose anschliessenden Kompressionsmyelitis eine grosse Rolle, denn die dabei auftretenden Knickungen üben nicht häufig eine Kompression auf das Rückenmark aus, indem selbst beträchtliche Pott'sche spitzwinkelige und stumpfwinkelige Kyphosen bestehen, ohne dass sich das Rückenmark afficiert zeigt, „denn man sieht häufig genug Lähmung bei hochgradiger Gibbusbildung fehlen oder zurückgehen, obgleich sich an der Krümmung der Wirbel-

säule nichts geändert hat, oder andernfalls auftreten, wenn auch eine Verkrümmung der Wirbelsäule nicht nachweisbar ist.“ (Eichhorst, Handbuch der spec. Path. u. Therapie, Band III, pag. 277.) Was aber hier die Kompression des Rückenmarks fast immer zu stande bringt, sind Entzündungen und Verdickungen auf der Aussenfläche der Dura spinalis (Pachymeningitis ext.), durch welche das Rückenmark ringsum oder nur an umschriebenen Stellen eingeschnürt wird. Die Entzündung und Infiltration setzt sich von den Wirbeln aus auf die Dura fort, löst das den Wirbeln anliegende Blatt ab, durchbohrt es und ergreift das zwischen beiden Blättern der Dura gelegene Zellgewebe. Diese eiterige Infiltration kann so bedeutend werden, dass beide Blätter der Dura von einander gedrängt ewrden und das innere Blatt durch Bildung von Eiter tumorartig nach innen prominiert und so eine Compression des Rückenmarks veranlasst. Selten erstreckt sich der Process auch auf die Innenfläche der Dura und greift auf pia mater, Arachnoidea und Rückenmark selbst über.

Das Rückenmark, welches selten durch Fortpflanzung des analogen Processes afficiert ist, beteiligt sich gewöhnlich derart an dem Processe, dass es in dem Zustand einer Myelitis, einer entzündlichen Veränderung, gerät, sei es durch den Contact mit den entzündlichen Wirbeln und Meningen, sei es durch die infolge verschiedener Ursachen, Dislocation, Eiteransammlung, Verdickung der Dura, bewirkten Compression. Dabei dreht sich aber alles hauptsächlich um die entzündlichen Veränderungen, so dass die Section bei manchen Fällen, wo während des Lebens Erscheinungen von Rückenmarkscompression bestanden, zuweilen gar keine wirkliche Compression findet, vielmehr an der betreffenden Stelle eine Verdickung und Anschwellung des Rückenmarkes. So war auch in dem oben beschriebenen Falle das Rückenmark nicht comprimiert. In der Mehrzahl der Fälle freilich ist eine Verdünnung und Abplattung der medulla spin. vorhanden, sie kann sogar auf

ein Fünftel ihres Volumens reduziert sein. Die Compression ist selten eine gleichmässige und sind die über und unter der Compressionsstelle liegenden Teile oft spindelförmig verdickt. An den betreffenden Stellen erscheint das Rückenmark auf dem Querschnitt erweicht (weisse oder rote resp. gelbe Erweichung) fast immer breiig und zerfliesslich, bald auffallend blass und grau transparent, bald injiciert, es zeigt neben den Erscheinungen einer Leucomyelitis auch die der Poliomyelitis, die Charaktere der Myelitis transversa. Der Unterschied der Zeichnung von grauer und weisser Substanz ist verwischt. Die mikroskopischen Veränderungen bei Compressionsmyelitis sind namentlich von Leyden erforscht worden. Die Nervenelemente sind in intensiver fettiger Degeneration grösstenteils verschwunden, an ihre Stelle zahllose Körnchenzellen mit einigen corpora amylacea getreten. Die Blutgefässe zeigen Verdickung ihrer Wand, Vermehrung der Kerne und Verfettung. Nach Kahler (O. Kahler und A. Pick Arch. f. Psych. X), welcher zur Untersuchung über Rückenmarkscompression Hunden erwärmtes Wachs in den Wirbelkanal einspritzte, stellt sich nach sechs Stunden eine Aufquellung der Axencylinder ein, und zwar oft in dem Maasse, dass sie die Maschen des Gliagewebes fast vollständig ausfüllen. An den Ganglienzellen sind Aufblähung, Vermehrung der Kerne und des Pigmentes, Vacuolenbildung und atrophische Veränderungen beschrieben worden. Die zelligen Elemente der Neuroglia nehmen an Umfang und Zahl zu, die Kerne sind vermehrt, und die Zwischensubstanz mächtiger geworden. Der entzündliche Process bleibt auf eine relativ kurze Strecke beschränkt, welche die Höhe des erkrankten Wirbels kaum überschreitet, und geht ziemlich schnell in gesundes Nervengewebe über, allerdings zeigt die mikroskopische Untersuchung an gehärteten Rückenmarksquerschnitten in der Nähe der Compressionsstelle vielfach zerstreute und unregelmässig verteilte myelitische und Degenerationsheerde. Nach längerem Be-

stande ändert sich nicht selten die erkrankte Rückenmarkspartie, sie wird hart und sclerosiert, zugleich hat sich unterhalb und oberhalb des zunächst betroffenen Rückenmarksquerschnittes die zuerst von L. Türk entdeckte und studierte secundäre Degeneration ausgebildet (die kürzeste Zeit für die Entwicklung der secundären Degeneration ist sechs Monate), unterhalb entarten die hintern seitlichen Stränge, dicht über der verletzten Stelle sämmtliche Hinterstränge, weiter nach oben dagegen nur die Goll'schen Stränge, diese aber hinauf bis zum nucleus funiculi gracilis. Die secundäre Degeneration einzelner Rückenmarksstränge kann man daran erkennen, dass, während bisher die gelähmten Muskeln schlaff und biegsam waren, nunmehr Steifigkeit, Zuckungen und Contracturen auftreten, anfänglich letztere wenigstens an den untern Extremitäten vorwiegend die Streckmuskeln betreffend. Auch können secundäre Degenerationen zu den Erscheinungen von recurrierender Lähmung führen, indem durch sie die Leitungsbahnen zu den obern Extremitäten unterbrochen werden. (Eichhorst). Erscheinungen der Compressionsmyelitis sind eines Rückganges, einer mehr oder minder vollkommenen Heilung fähig; Michaud und Eichhorst berichten je einen solchen Fall ausführlicher.

Durch die Güte meines verehrten Lehrers Herrn Prof. Dr. Bollinger standen mir die Berichte über 13500 Sectionen*) zu Gebote; darunter fanden sich 114 Fälle von Wirbeltuberkulose, also 0,86%. Dem Spinalsystem angehörige Veränderungen fanden sich mit Einschluss des oben beschriebenen Falles unter diesen 114 in 19 Fällen, also in 16,6%. G. Feurer (Virch. Arch. LXXXII. anat. Untersuch. über Spondylitis) fand in 12 Fällen viermal eine secundäre Rückenmarksaffection. In einem der 19 Fälle (78/79. 467. m. 24. Caries ossis sacri)

*) Zusammengestellt aus den Journalen des Pathol. Instituts 1854—1886.

fand sich eine Neuritis und Perineuritis der aus den linken vordern Sacrallöchern austretenden Nervenstämme und Pachymeningitis sacralis; die Nervenstämme sind stark gerötet, das sie umhüllende Bindegewebe trüb infiltriert. Die Dura mater spin. ist stark gerötet, welche Röte besonders stark ausgeprägt ist in dem Sacralkanal; die grösseren Venen der pia spin. sind gefüllt, im Arachnoidealsack findet sich rötlich gefärbtes Serum. Die weisse Substanz quillt über die graue vor.

Pachymeningitis ohne Beteiligung des Rückenmarkes findet sich in zwei Fällen angegeben (68/69 No. 465. m. 12 Caries des I. u. II. Brustwirbels u. 75/76 No. 372. Caries des VI. u. VII. Brust- und der Lenden- und Kreuzbeinwirbel). Die Dura hatte also als schützender Wall die Medulla vor Erkrankung bewahrt.

In den übrigen 15 Fällen war das Rückenmark in mehr oder minder hohem Maasse in Mitleidenschaft gezogen; es sind dies nach den Jahren geordnet folgende Fälle:

I.

1856/57. No. 161. Caries des X. und XI. Brustwirbels. m. 23. Durch Caries sind der zehnte und elfte Brustwirbel grösstenteils zerstört, die Zwischenknorpel verloren gegangen. An dieser Stelle hat, einer Knickung der Wirbelsäule entsprechend, das Rückenmark eine Ausbiegung erhalten und zeigt weisse Erweichung, Detritus der Nervenmasse. Die Axencylinder sind deutlich und ungewöhnlich breit, keulenförmig und mit gelben Körnern durchsetzt. Unterhalb der weissen Erweichung und oberhalb der cauda equina findet sich in einer Längenausdehnung von 4 cm. braungelbe Erweichung, in welchen Nervendetritus und braungelbe Körnchenzellen vorhanden sind.

II.

1860/61. No. 28. Caries des XII. Brust- und I. Lendenwirbels. W. 70. Beide cariösen Wirbel sind nach vorne

geknickt und gegen die Rückgratshöhle vorgetrieben. Dadurch ist das Rückenmark gequetscht worden; auf dem Durchschnitte zeigt sich in der grauen Substanz der linken Seite ein kanalförmiger, 1 cm langer Substanzverlust, in welchem die Nervenfasern grösstenteils vernichtet, die Ganglienzellen überreich mit Pigment versehen sind. Ausserdem findet sich Schwund des Gehirns mit dazu gehörigen Veränderungen.

III.

69/70. No. 163. Spondylarthrocace des Epistropheus. W. Der Epistropheus ist um einige Linien nach vorn geschoben, sehr beweglich, der Körper desselben teilweise durch caries zerstört, der Wirbelbogen wohl erhalten. Beim Einschneiden des Rückenmarkes erscheint eine etwa 1 cm lange, dem Epistropheus entsprechende Stelle, welche fast den ganzen Querschnitt des Rückenmarkes einnimmt, weisser und weicher als die übrige Partie und quellt über die Schnittfläche vor. 24 Stunden vor dem Tode trat rechtsseitige Hemiplegie ein, mehrere Tage grosse Atemnot, starke Cyanose.

IV.

70/71. No. 224. Caries des IV—VI. Brustwirbels W. 40. In der Höhe der erkrankten Wirbel findet sich ein subarachnoidealer Bluterguss und Druck auf das hier breiige Rückenmark.

V.

1872/73. No. 70. Caries des VII. Halswirbels. W. In der Höhe des cariösen siebenten Halswirbels findet sich rings um das Rückenmark ein wallnussgrosser, etwas eingedickter Eiterherd. Unterhalb desselben sind im Rückenmark die Ganglienzellen etwas trüb, sonst gut erhalten, die Nervenfasern varicös und aufgequollen, einige corpora amylacea zeigend, die Axencylinder von grösserer Starrheit.

VI.

1874/75. No. 365. Caries des III. Brustwirbels. m. 14. Nach Eröffnung der Wirbelsäule zeigt sich in der

Gegend des letzten Hals- und ersten Brustwirbels eine reichliche Menge dünnflüssigen Eiters, zwischen pia und dura in der oberen Halsgegend eine schmierige Masse. Bei näherer Untersuchung zeigt sich der III. Halswirbel cariös; an der entsprechenden Stelle ist das Rückenmark erweicht.

VII.

76/77. No. 191. Caries des IV. Brustwirbels, m. 44. Längs des ganzen hintern Rückenmarkes zeigt sieh starke Injection und Füllung der Gefässe. In der Gegend des vierten Brustwirbels findet sich eine morsche, eingeschnürte Stelle, an welcher das Rückenmark gequollen ist.

VIII.

79/80. No. 130. Caries des V.—XI. Brustwirbelkörpers, m. 56. Unter der Dura spin. findet sich am Lendenteil Ansammlung seröser Flüssigkeit. Zwischen 5. und 6. Brustwirbel ist die columna vertebr. stark geknickt und liegt an dieser Stelle der Dura gelber, dicker Eiter auf. Rückwärts ist die Dura mit dem Knochen verwachsen, und bleiben beim Loslösen kleine Stückchen der cariösen Wirbel hängen. Das Rückenmark ist an dieser Stelle comprimiert, weich und schlaff, auf der Schnittfläche quellend.

IX.

1883. No. 129. Caries des I. Brustwirbels m. 7. Die Continuität des I. Brustwirbels ist durch caries zerstört, die Reste necrotisch, zum grössten Teil sequestriert und hängen nur noch an Zellgewebsstücken. Die Höhle klafft bei Rückenlage welschnussgross. Die Verfärbung geht vom 5. Halswirbel bis zum dritten und vierten Brustwirbel. Im obersten Halsmark sind die Rückenmarkshörner von gelber Farbe und gehen mit kaum wahrnehmbarer Grenze in die Umgebung über, 2 cm unterhalb Injection der beiden Hinterhörner; noch 2 cm tiefer tritt die graue Substanz mit rosaroter, dunkler Färbung hervor; der ganze Querschnitt ist stark injiciert. 1 $^1/_2$ cm, da, wo die jauchige Meningitis beginnt, ist der Schnitt

etwas weicher, die graue Substanz scharf abgegrenzt. So verhält sich der obere Teil des Brustmarkes. Unterhalb dieser Partie wird das Rückenmark mehr derb, die graue Substanz mehr gelb, und lässt die Injection nach. So verhält es sich bis zur Lendenanschwellung. Die Dura, welche an der eiterigen Stelle verdickt ist, hat ein derbes gallertiges Exsudat auf 2 cm Länge aufgelagert. Die unterste Partie der Rückseite der Lendenanschwellung ist in ca 3 cm grosser Ausdehnung erweicht.

X.

1883. No. 272. Caries der mittlern Brustwirbel. m. 18. In der Gegend des dritten bis fünften Halswirbels findet sich eine bröcklige käsige Masse, die Bogen- und Querfortsätze einnehmend und in die Weichtheile übergehend. Nach oben erstreckt sich diese Auflagerung bis in die Gegend des Atlas. Am Ende des Halsmarks findet sich eine schmierig-eiterige Fläche auf der Dura, an dieser Stelle ist das Mark voluminöser, breiig weich, weisse und graue Substanz sind blutleer. Die weichen Häute sind durchsichtig, die pia Gefässe am Hals- und Brustteil stark gefüllt. In der Gegend der Anschwellung sind beide Substanzen scharf von einander geschieden, und hat die graue Substanz eine schmutzige Farbe. In der Mitte der Substanz findet sich eine Kirschkern grosse Stelle in roter, die weisse Substanz in weisser Erweichung.

XI.

1884. No. 43. Caries des III. Brustwirbels. m. 50. Nach Eröffnung des Rückenmarkskanals zeigt der dritte Brustwirbel schwarzgraue Verfärbung, zwischen Knochen und Dura liegt dichtes, derbes, weissgraues Gewebe. Die Dura ist an der betreffenden Stelle in einer Ausdehnung von über 5 cm durch Auflagerung auf ihre Innenfläche stark verdickt (2-3 mm) und mit pia und an der Oberfläche des Rückenmarkes verwachsen. Das Letztere ist an der betreffenden Stelle sehr abgeflacht, auf dem Schnitte stark vorquellend und zeigt im Innern nahe der Oberfläche einige braunschwarze Pigment-

flecken in der Ausdehnung von 2 mm. Der untere Teil des Rückenmarkes ist sehr blass, die graue Substanz nur undeutlich von der weissen zu unterscheiden.

XII.

1885. 97. Caries des Atlas, Epistropheus und der pars basil. ossis occip. m. 42. (Dieser Fall wurde genauer beschrieben von Ludwig Harms. Inaugural-Dissertation. München 1885.) Unmittelbar am foramen occipit. magn. ist die Dura beiderseits auf ihrer äusseren Fläche usuriert, dabei verdickt, rauh und mit Eiter infiltriert. Die Halswirbelsäule ist am Hinterhaupte frei beweglich, eine festere Verbindung besteht nur in der hintern Hälfte. Der vordere Rand des foram. magn. ist rauh, die Dura daselbst stark nach dem Wirbelkanal vorgewölbt, atrophisch, besonders am Uebergange des Halsmarkes in das verlängerte Mark. Das Rückenmark selbst ist an dieser Stelle mässig verschmälert, wie eingeschnürt, von weicher Consistenz. Die weichen Häute an dieser Stelle durchsichtig, zart und feuchtglänzend.

XIII.

85. No. 266. Caries der Lendenwirbelsäule mit vollständiger Zerstörung des II. Lendenwirbels. m. 68. Es fand sich bei der Section Compression des Lendenmarkes. Der Kranke war bis vor zehn Tagen noch ziemlich arbeitsfähig, nicht gelähmt; beim Eintritt in das Spital vor acht Tagen war leichte Parese vorhanden, die in den letzten Tagen bis zur völligen Lähmung zunahm. Das Sensorium war in den letzten Tagen benommen.

XIV.

1886. No. 109. Caries der Brustwirbelsäule mit völliger Zerstörung des letzten Brustwirbelkörpers. m. 36. Die Section ergab Pachymeningitis ext. tuberc. spin. mit Compression des Rückenmarkes.

XV.

86. No. 301. Osteomyelitis vert. dors. XI. m. 44. Bei der Section fand sich Myelitis transversa.

In diesen neunzehn Fällen fand sich also am häufigsten das Spinalnervensystem in Mitleidenschaft gezogen bei Erkrankung der Brustwirbelsäule (14 Mal), darunter zweimal bei gleichzeitiger Erkrankung der Lendenwirbelsäule, dreimal bei caries des Cervicalteiles, und je einmal bei Erkrankung des Lumbal- und Sacralteiles. Dass die Tuberkulose der beiden letzten Teile so selten eine Affection des Spinalnervensystems veranlasst, obgleich die Lendenwirbel sehr häufig erkranken, hängt vielleicht damit zusammen, dass die medulla spin. bereits am ersten oder zweiten Lendenwirbel endigt.

Es fanden sich also in den beschriebenen Fällen alle Teile des oben skizzierten Bildes: Affectionen der Nerven: Neuritis und Perineuritis, der Häute: Peripachymeningitis, Pachymeningitis, Leptomeningitis, des Rückenmarks selbst: Verdünnung und Verdickung, weisse und rote Erweichung, breiiges Zerfliessen und secundäre Degeneration. Die angegriffene Stelle ging nur in einzelnen Fällen über die Gegend der erkrankten Wirbel hinaus.

Häufiger als die Compressionsmyelitis kommt mit der Wirbelcaries gleichzeitig vor: Tuberkulose andere Organe, namentlich der Lungen und zwar, wie es scheint, sowohl sekundär wie auch primär. „Die Tuberkulose kann sich im Knochen primär entwickeln, oder sie tritt auf, nachdem schon vorher in andern Organen fortgeschrittene Tuberkulose vorhanden war, sekundär, als Metastase. Ueber die Wege, auf welchen die tuberkulöse Infektion nach den Knochen und Gelenken hingelangt, falls eine primäre Erkrankung daselbst auftritt, wissen wir vorläufig ebenso wenig Positives als über die Aufnahmestätte der übrigen Infektionen.“ (König. Die Tuberkulose der Knochen und Gelenke. pag. 32 ff.) König fand unter 67 Sectionen bei solchen Menschen, welche mit Tuberkulose an Knochen und Gelenken behaftet starben, 14 Mal keine alten Herderkrankungen, so dass es im allerhöchsten Grade wahrscheinlich ist, dass die grosse Majorität aller der

in den Knochen und Gelenken zur Entwicklung kommenden Tuberkulosen keine primäre, sondern eine sekundäre, metastatische ist. Unter den 67 Fällen fanden sich 11 Tuberkulosen der Wirbelsäule, und bei 5 Fällen derselben wies die Section nur den einen tuberkulösen Herd in der Wirbelsäule nach. Ungefähr dasselbe Resultat lieferte die Zusammenstellung aus den Sectionsberichten des Münchener pathologischen Instituts, nämlich unter 114 Fällen von Wirbeltuberkulose fehlte 52 mal die Tuberkulose der Lungen, in 62 Fällen waren die Lungen tuberkulös erkrankt, also in 54,4 %; in einem Falle war die Nebenniere verkäst (Morb. Addison., 75/76 Nr. 106), die Lunge war frei, nur durch altes Bindegewebe mässig fest verwachsen. Dieses Resultat stimmt auch mit dem von Menzel gefundenen überein, welcher bei caries der Wirbelsäule in 54 % der Fälle Lungentuberkulose fand. (Archiv für klin. Chir. X). Ebenso fand auch Jaffé (Deutsche Zeitschrift für Chir. XVIII) neben der Knochentuberkulose meist eine Tuberkulose anderer Organe, besonders der Lungen, und Feurer fand in den 12 von ihm untersuchten Fällen neunmal Tuberkulose.

Als Veränderungen der Lungentuberkulose waren in den Berichten des Münch. Path. Instituts angegeben:

Käsige Herde und Knötchen 25 mal,
Cavernen 13,
Peribronchitis nodosa 2,
Miliartuberkulose 19,
Cirrhose entweder mit käsigen Herden oder Cavernen combiniert 24,
Pneumonia caseosa 2,
Obsolete Tuberkulose 2.

Zugleich mit den Lungen zeigten andere Organe tuberkulöse Erkrankung:

Andere Knochen 19 mal,
Darm 14,
Bronchialdrüsen 6,

Niere 6 mal,
Peritoneum 4,
Genitalien 3, und zwar Hoden und Nebenhoden 1,
Tube 2,
Mesenterialdrüsen 2,
Leber 2,
Kehlkopf 1;
ausserdem 1 mal ein Geschwür an der cartilago arytaenoidea,
Pankreas, Pylorus, Milz, Kleinhirn je 1 mal;
ferner fand sich je 1 mal Meningitis cerebralis bas. tuberculos.,
Hydrocephalus tuberculos. ac. und Pachymeningitis ext. tuberculos. spin.

Ohne Lungentuberkulose fanden sich erkrankt zugleich mit den Wirbeln: Je 1 mal os ilei, femur, Ellenbogen-, Knie-, Fussgelenk und os hyoid.; das Hüftgelenk 3 mal; diese Erscheinungen fanden sich zusammen in fünf Fällen.

In einem Falle waren die Mesenterialdrüsen vergrössert, zeigten dabei aber keine Erweichung.

Lungencirrhose ohne anderweitigen Befund fand sich in einem und Lungennarben in drei Fällen.

Lungen- und Rückenmarkerkrankung finden sich also sehr oft bei Wirbeltuberculose; durch das lang andauernde Leiden werden ausserdem die Kranken erschöpft und entarten die grossen Unterleibsdrüsen:

Chronische Erkrankung der grossen Unterleibsdrüsen fand sich zugleich mit Lungentuberkulose in 29 Fällen, und zwar:

Amyloide Degeneration

der Leber 5, der Milz 7, der Niere 3 mal.

Fettige Degeneration

der Leber 16, der Niere 3 mal, morbus Brightii 13 mal, Cirrhose der Leber in 2 Fällen.

Diese Erkrankungen fanden sich allein, ohne mit Lungentuberkulose combiniert zu sein, in 19 Fällen, und zwar

Amyloide Degeneration

der Leber 1, der Milz 2, der Niere 1 mal,

Fettige Degeneration

der Leber 6, der Niere 2 mal,

morbus Brigthii 5 und Lebercirrhose 4 mal.

Ausserdem fand sich noch sechsmal Myodegeneratio cordis, zweimal Hydrocephalus int. und einmal Hydroclph. ext.

Bei Lungencirrhose fand sich eine Degeneration in 5 Fällen und zwar Fettleber 3, morb. Brigth. 2, Lebercirrhose 1 mal. Eine chronische Erkrankung der grossen Unterleibsdrüsen fand sich also in 53 Fällen, d. h. 46,5 %.

Ein negativer Befund, keine chronische Erkrankung anderer Organe fand sich in 19 Fällen, also in 16,6 %.

In 14 Fällen, also 12,3 % fand sich eine Erkrankung verschiedener Organe, die weder eine Tuberkulose der Lunge, noch eine Degeneration der Unterleibsdrüsen war.

Beim Vergleiche der einzelnen Wirbel mit einander in bezug auf die Häufigkeit der Erkrankung zeigt sich am häufigsten tuberkulös zerstört der Lendenwirbelteil, und zwar am häufigsten der III. Wirbel; gleich oft ungefähr erkrankt zeigten sich der II. und IV. und der I. und V. Danach war am häufigsten erkrankt der VI., VII. und XII. Brustwirbel, von den Halswirbeln der Atlas und Epistropheus. Genauer giebt die Häufigkeit der Erkrankung umstehende Abbildung an, bei welcher die wagerechten römischen Ziffern die einzelnen Wirbel, die senkrechten arabischen die Häufigkeit der Erkrankung angeben. Zu demselben Resultate gelangte auch Jaffé, der 317 Fälle von tuberkulöser Caries aus dem Hamburger Krankenhause zusammenstellte, von welchen 26 % auf die Wirbelsäule kamen. Bei ihm fällt auch die Akme auf die Lendenwirbelsäule, dann folgen auch wie hier die mittleren

Brustwirbel, am seltensten zeigte sich auch bei ihm der IV. Halswirbel erkrankt. Diesem gegenüber stehen die Untersuchungen Menzels, bei welchem die Akme auf den Epistropheus kommt, und Feurer's, der am häufigsten die Brustwirbelsäule erkrankt fand.

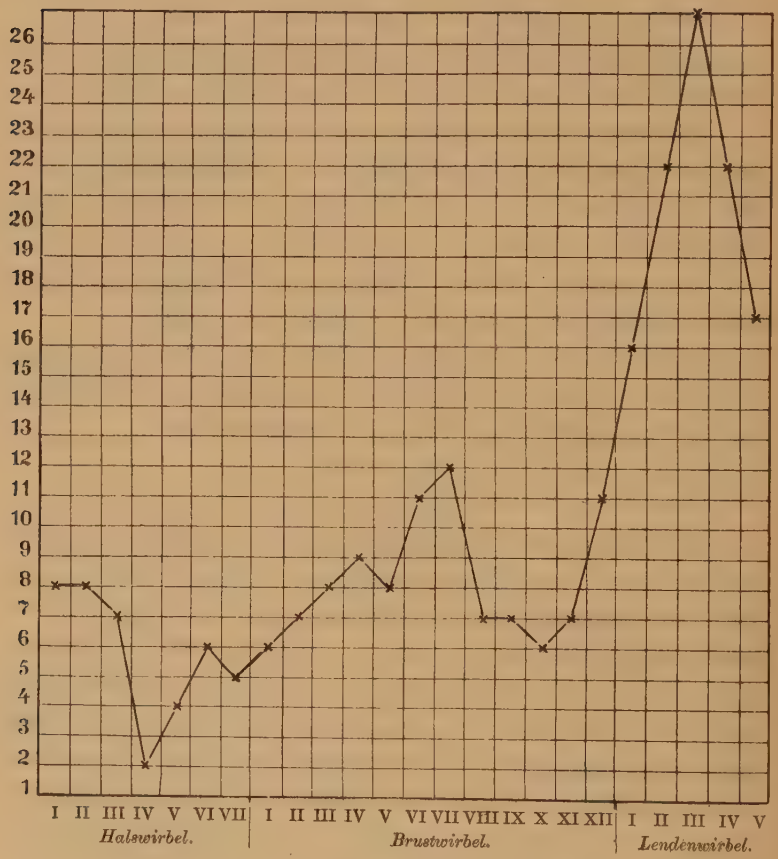

Das Kreuzbein war in 16, das Steissbein in 2 Fällen tuberkulös. Eine genaue Angabe der einzelnen erkrankten Wirbel fehlte in 10 Fällen. Epistropheus und Atlas zeigten sich gewöhnlich zusammen von dem zerstörenden Processe

befallen, was wohl damit zusammenhängt, dass beide so eng mit einander verbunden sind, so dass der Process leicht von einem auf den andern übergreift. Die Tuberkulose ging gewöhnlich von dem Wirbelkörper aus, nur in wenigen Fällen von den Fortsätzen oder Zwischenwirbelscheiben.

Was das Lebensalter der zur Obduction gelangten Fälle betrifft, so kommen auf das

I Decennium des Lebens 5 Fälle,
II 14 Fälle,
III 22
IV 20
V 13
VI 16
VII 7
VIII 4
IX 1

Bei 12 Fällen war das Todesjahr nicht angegeben. Die grösste Sterblichkeit findet sich also im dritten und vierten Jahrzehnt. Am häufigsten erkrankt aber an Wirbeltuberkulose das erste Jahrzehnt, wie auch Jaffé fand, der den Process an Lebenden studieren konnte. Dass sich in meiner Zusammenstellung so wenig Todesfälle im ersten Jahrzehnt finden, ist teilweise darin begründet, dass der Process in dieser Zeit entweder zum Stillstand kommt oder noch nicht den tödtlichen Ausgang veranlasst, teilweise darin, dass bis vor wenigen Jahren die Zahl der im hiesigen Patholog. Institut secierten Kinder überhaupt eine sehr geringe war.

Das männliche Geschlecht erkrankt etwas häufiger an Spondylitis; so kamen 0,92% Todesfälle beim männlichen Geschlecht, dagegen nur 0,79% beim weiblichen vor, berechnet auf die Gesammtzahl der secierten Leichen.*)

*) Unter den tuberkulösen Leiden des Patholog. Instituts sind regelmässig weit mehr Männer als Weiber verzeichnet.

Dass die Lendenwirbel sich so häufig bei dem Autopsieen erkrankt zeigen, obgleich sie weniger zahlreich sind als die andern Wirbel, rührt wohl davon her, dass, wie Jaffé fand, die grösste Mortalität vorkommt bei Caries der Lendenwirbelsäule, die geringste bei der verticalen Form. Beim Lebenden ist am häufigsten erkrankt die Brustwirbelsäule; der Grund für dieses häufigere Erkranken ist vielleicht, wie Billroth meint, auf ihre grössere Zahl gegenüber den Hals- und Lendenwirbeln zurückzuführen.

Literatur:

Leyden: Klinik der Rückenmarksleiden I.

Eichhorst: Handbuch der spec. Path. u. Therapie III.

König: Tuberkulose der Knochen und Gelenke.

Ziegler: Lehrbuch der path. Anatomie.

Menzel: Arch. f. klin. Chirurgie XII. Billroth.

Jaffé: Deutsche Zeitschrift für Chirurgie XVIII.

Feurer: Anat. Untersuch. über Spondylitis, Virchow's Arch. LXXXII.

Die übrigen Quellen sind im Texte angegeben.